1936
Lane Medical Library

Aus der Hals-Nasen-Ohren-Klinik der Universität Halle
Direktor: Professor Dr. Eckert-Möbius

Ueber den Wert verschiedener Röntgenverfahren für die Erkennung von Kieferhöhlenerkrankungen, insbesondere die Sicherstellung des dentalen Ursprungs

STANFORD UNIVERSITY
AUG
2
1938
LIBRARY

Inaugural-Dissertation

zur

Erlangung der zahnärztlichen Doktorwürde

der

Medizinischen Fakultät der Martin-Luther-Universität

Halle-Wittenberg

vorgelegt von

Wolfgang Knoth

approb. Zahnarzt

aus Quedlinburg

Carl Nieft, Buchdruckerei und Verlag, Bleicherode am Harz

1936

1. Berichterstatter: Dozent Dr. Joh. Koch

2. Berichterstatter: Prof. Dr. Eckert-Möbius

Tag der mündlichen Prüfung: 16. Dezember 1936

Gedruckt mit Genehmigung der Fakultät

Erkrankungen der Kieferhöhle entstehen im Gefolge von Entzündungen der Nase, bei Infektionskrankheiten, auch bei allergischen Schleimhauterkrankungen und als Folge von Erkrankungen der Zähne. Die dentalen Kieferhöhlenerkrankungen nehmen in der Gesamtheit aller Kieferhöhlenerkrankungen allerdings nur einen verhältnismäßig geringen Raum ein, etwa 10—12 % sind dentalen Ursprungs.

Die Symptome einer Kieferhöhlenerkrankung sind nicht in jedem Falle so ausgesprochen, daß man schon aus der Anamnese ziemlich sicher auf eine Kieferhöhlenerkrankung schließen könnte und auch nur ein Teil der Kieferhöhlenerkrankungen läßt sich schon bei der Inspektion der Nase an dem charakteristischen Sekretstreifen im mittleren Nasengang erkennen. Man muß deshalb in der Mehrzahl der Fälle noch zu anderen diagnostischen Maßnahmen greifen, als da sind:

1. die Probepunktion und Ausspülung,
2. die Diaphanoskopie,
3. die Antroskopie,
4. die Röntgenuntersuchung.

1. Probepunktion und Ausspülung.

Besteht nach Anamnese oder Nasenbefund der Verdacht auf eine Erkrankung der Kieferhöhle, so kann man die Kieferhöhle nach Anaesthesierung der lateralen Nasenwand mit einem Oberflächenanaesthetikum sowohl vom mittleren als auch vom unteren Nasengang aus mit eigens für diesen Eingriff gebauten Röhrchen punktieren. Befindet sich in der Kieferhöhle eine ausreichende Menge dünnen eitrigen Sekretes, so wird aus dem Punktionsröhrchen das Sekret abtropfen und damit die Diagnose Kieferhöhleneiterung sicherstehen. Dickeres, zähschleimiges Sekret oder geringere Mengen von Sekret wird man aber in der Regel nur dann zutage befördern können, wenn man durch das Punktionsröhrchen die Kieferhöhle mit einer sterilen oder desinfizierenden Flüssigkeit ausspült. Wie wir später noch sehen werden, hat diese Probepunktion und Ausspülung sicheren diagnostischen Wert nur in Fällen von einfachen Eiterungen. Über die Beschaffenheit der Schleimhaut, über Polypenbildung, Cystenbildung und dgl. sagt sie uns nichts.

2. Diaphanoskopie.

Die sogenannte Diaphanoskopie oder Durchleuchtung der Nebenhöhlen wurde früher von den Rhinologen sehr viel angewandt. Zwecks Unter-

suchung der Kieferhöhle führt man nach vorheriger Abdunkelung des Raumes in die Mundhöhle das Durchleuchtungslämpchen ein und läßt es, nachdem Zähne und Lippen geschlossen sind, erglühen. Das Gesicht erstrahlt dann von den Augen bis zum Kinn und seitwärts bis zu den Kaumuskeln. Aus dem ungleichen Aufleuchten der beiden Kieferhöhlenregionen schließt man dann auf eine Erkrankung der schlechter durchleuchteten Seite. Diese Untersuchungsmethode wird heute nur noch wenig geübt, ihr Wert von vielen Seiten wegen der großen Zahl von Fehlerquellen bestritten. Zur Erzielung eines einwandfreien Resultates müßten die beiden Gesichtshälften vollkommen symmetrisch, die Kieferhöhlen gleich groß, ihre Wände gleich dick, die Schleimhaut in beiden Höhlen von gleicher Beschaffenheit sein. Das Studium zahlreicher Röntgenbilder des Schädels hat uns gelehrt, daß dieser Idealzustand sehr selten ist. Die Diaphanoskopie kann deshalb höchstens als ein unterstützendes diagnostisches Hilfsmittel gelten, worauf Watson-Williams[21]) bereits 1921 hingewiesen hat. Sie ist im übrigen auch nicht geeignet zur Erkennung von Polypenbildung, umschriebenen Schleimhautschwellungen und Cysten.

3. Antroskopie.

Eine Methode, welche das Ziel verfolgt, die Schleimhaut der Kieferhöhle dem Auge des Untersuchers sichtbar zu machen, ist die Antroskopie, bei welcher nach Art der Cystokopie durch die Kieferhöhlenpunktionsöffnung ein Endoskopieröhrchen eingeführt wird. Die ersten Mitteilungen über die Bedeutung dieser Methode verdanken wir Spielberg[17]) [18]).

4. Röntgenuntersuchung.

Die größte Bedeutung für die Diagnose der Kieferhöhlenerkrankungen hat ohne Zweifel die Röntgenuntersuchung. Ihr Wert liegt zunächst einmal darin, daß man sich über die Größe und Ausdehnung der Kieferhöhle in allen Richtungen genau orientieren kann. Der Röntgenfilm zeigt uns weiter, in welchem Verhältnis die Zähne zur Kieferhöhle stehen, und wie der Luftgehalt der Kieferhöhle ist. Das Fehlen von Luft, welches sich in einer Abschattung äußert, gilt als Zeichen einer Erkrankung. Mit der Erkennung der großen Bedeutung der Röntgenaufnahme für die Nebenhöhlendiagnostik kam es zu einer Verfeinerung der Methodik. So sind in den letzten Jahren eine große Anzahl von Spezialaufnahmen angegeben. Von den Autoren, welche an der Verfeinerung der Technik gearbeitet und uns über neue Methoden berichtet haben, seien Mittermaier[8]), Mayer[7]), Möhlmann[10]), Sonnenkalb[16]) und Lilienfeld[5]) genannt.

In früherer Zeit spielte die seitliche, sogenannte Profilaufnahme eine große Rolle und wurde fast ausschließlich angewandt. Auch die obengenannten Autoren haben noch mit der Profilaufnahme gearbeitet. Heute aber kann sie als verlassen bezeichnet werden. Sie wird in der Hals-Nasen-Ohren-Klinik zu Halle nur selten noch angewandt. Wie ich später an einem Beispiel zeigen kann, ist ihre Bedeutung für die Erkennung von Nebenhöhlenerkrankungen sehr gering.

Da nun in der Praxis gerade bei der Ausführung der Röntgenuntersuchung der Kostenpunkt eine wesentliche Rolle spielt, so kann man nicht in jedem Falle beliebig viele Spezialaufnahmen machen, und es hat deshalb jede Klinik und jedes Röntgeninstitut für die Nebenhöhlenerkrankungen eine Universalaufnahmetechnik. Die gebräuchlichste Aufnahme ist die occipito-frontale.

Einstellungstechnik: Aufnahme im Sitzen, Sekundärstrahlenblende senkrecht, Stirn- und Nasenspitze werden der Blende angelegt. Die Röntgenröhre ist um 10° nach vorn geneigt, der Zielstrahl etwa auf die Nasenwurzel gerichtet. (Nach Mittermaier).

Einstellungstechnik: Bauchlage, Stirn und Nase auf die Kassette gedrückt, Kopfstütze: Keilpolster. Obere Plattengrenze: 4 Querfinger höher als die obere Hautgrenze. Rechte und linke Plattengrenze: gleich weit von der lateralen Hautgrenze entfernt. Zentralstrahl in der Schnittebene der Medianebene mit der deutschen Horitontalen. (Nach Lilienfeld).

Typische Aufnahme occipito-frontal: Schädel.

Bei der ersteren Aufnahme werden die unteren Kieferhöhlenabschnitte durch die Pyramiden überlagert.

Man ist deshalb bestrebt, durch spezielle Aufnahmetechnik die Kieferhöhlen in einer anderen Projektion darzustellen und insbesondere die Pyramiden nach unten herauszuprojizieren. Eine von E. G. Mayer (Lilienfeld[5]) angegebene Aufnahme (s. Einstellungsbild) wurde eine zeitlang in der Hallenser Hals-Nasen-Ohren-Klinik ausgeführt, aber später wegen der damit verbundenen zu starken Verzeichnung wieder aufgegeben.

Eine in der Literatur (Mittermaier[8]) jetzt als Occipito-dentale Aufnahme bezeichnete Aufnahme vermeidet diese starke Verzeichnung. Sie unterscheidet sich von der vorigen dadurch, daß der geöffnete Mund und die Nase der Platte anliegen.

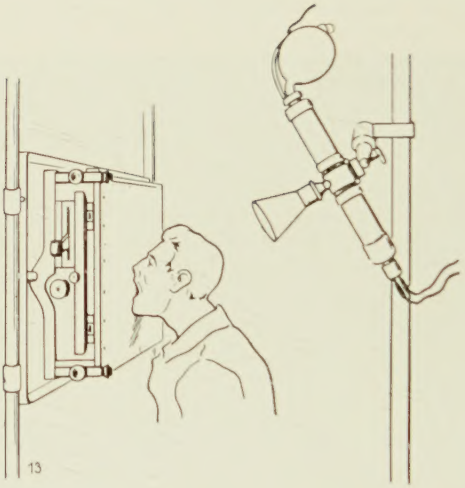

Aufnahmerichtung: Occipito-dental nach Mittermaier.*)

Aufnahme im Sitzen. Sekundärstrahlenblende steht senkrecht. Nasenspitze und Kinn werden der Blende angelegt. Der Mund ist so weit wie möglich geöffnet. Stehen die Oberkieferzähne weit vor, so wird die obere Zahnreihe und das Kinn angelegt. Die Röntgenröhre ist um 30° nach vorn geneigt, der Zielstrahl auf die geöffnete Mundhöhle gerichtet.

*) R. Mittermaier. Die Krankheiten der Nasennebenhöhlen und des Ohres im Röntgenbild. Verlag Thieme, Leipzig 1934.

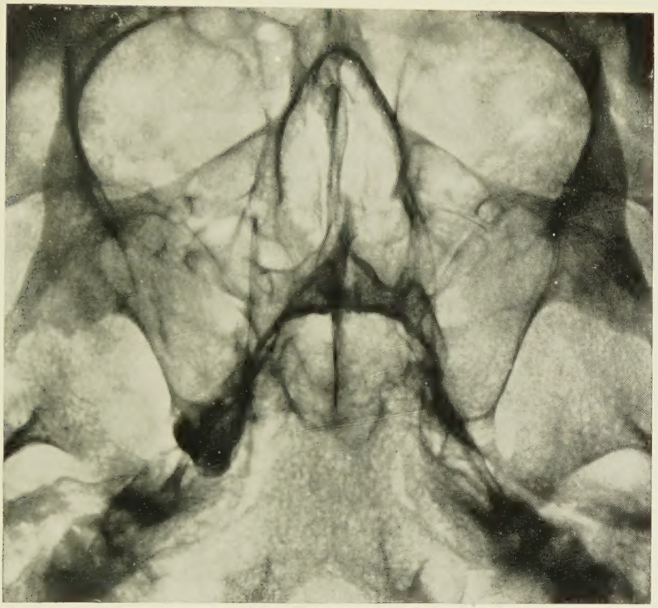

Occipito-dentale Aufnahme vom Schädel.
Hierbei wird die Alveolarbucht ohne Überlagerung, aber auch ohne wesentliche Verzeichnung, dargestellt.

Viel empfohlen wird auch zur Darstellung der hinteren Nebenhöhlen und der Kieferhöhle die axiale Aufnahme.

Aufnahmerichtung: Axial.

Die Sekundärstrahlenblende steht horizontal. Das Kinn ist soweit als möglich über die Blende vorgeschoben; um die Schädelsenkrechte auch wirklich senkrecht zur Platte zu halten, empfiehlt es sich, ein Stückchen Kork unter das Kinn zu legen. Die Röhre steht horizontal, der Zielstrahl kommt senkrecht von oben. Diese Aufnahme stößt bei Patienten mit kurzem Halse häufig auf Schwierigkeiten. Es ist dann die Aufnahme in umgekehrter, submento-vertikaler Richtung zu machen. Hierbei ist die Kieferhöhle aber von den Unterkieferästen gekreuzt.

Von anderer Seite, z. B. von Langenbeck[4]) und Mittermaier[8]) wird das Stereo-Röntgenverfahren, welches an der Hallenser Hals-Nasen-Ohren-Klinik nur gelegentlich zur Anwendung kam, sehr empfohlen. Ohne Frage wird man mit einer guten Stereoaufnahme umschriebene Veränderungen in der Alveolarbucht erkennen können, wenn man eine geeignete Aufnahmerichtung gewählt hat. Bei Aufnahmen aber, bei denen die unteren Abschnitte, z. B. durch die Pyramiden überlagert sind, wird auch die stereoskopische Erkennung nicht einfach sein. Es ist deshalb bisher nicht, wie von den Anhängern des Stereoröntgenverfahrens vorausgesagt wurde, zu einer völligen Verdrängung der Aufnahme in mehreren Ebenen durch

das Stereoverfahren gekommen. Mayer[7]) lehnt im Hinblick auf den notwendigen Mehraufwand an Material die Stereoskopie ab und will sie nur auf einige Sonderfälle beschränkt sehen. Dagegen setzt sich in neuerer Zeit Teschendorf wieder sehr dafür ein und hält wegen des komplizierten anatomischen Baues der Nasennebenhöhlen die stereoskopische Röntgenaufnahme für ein dringendes Bedürfnis. Dieser Ansicht schließt sich auch Langenbeck[4]) an, welcher hervorhebt, daß sich zwar auch bei der Stereoaufnahme unerwünschte Überlagerungen durch andere Knochenpartien nicht vermeiden ließen, daß man aber wenigstens den Ursprung jener Schatten erkennen könne.

Besondere diagnostische Schwierigkeiten bereiten die Kieferhöhlenerkrankungen, welche ohne Eiterung nur mit Schleimhautveränderungen einhergehen. Hierzu gehören die von Uffenorde[19]) u. a. näher beschriebenen serösen Nebenhöhlenentzündungen, die Antritis hyperplastica und polyposa, aber auch die dentalen Erkrankungen, welche mit umschriebener Polyposis in der Alveolarbucht verbunden sind und ein großer Teil der Oberkiefercysten. Für die Erkennung dieser Erkrankung hat das letzte Hilfsmittel der Röntgendiagnostik, nämlich die Kontrastfüllung, eine besondere Bedeutung erlangt. Hierbei wird die Kieferhöhle mit einer Flüssigkeit gefüllt, welche im Röntgenbild einen starken Schatten gibt. Wie bereits erwähnt, beruht die gute Darstellbarkeit der Nebenhöhlen im Normalzustand auf ihrem Gehalt an Luft. Da nun die Schleimhaut und der Knochen auf Grund ihres verschiedenen Absorptionsvermögens im Röntgenbild auch verschiedene Kontraste ergeben, so lassen sich bei sehr guter Aufnahmetechnik Veränderungen der Schmeimhaut der Nebenhöhlen wie Schwellungen, Hyperplasien, Polypenbildungen unter der Voraussetzung, daß die Nebenhöhlen noch lufthaltig und nicht mit einem dicken Sekret ausgefüllt sind, darstellen, ohne daß ein Kontrastmittel angewandt wird. Die Gegner der Kontraströntgenologie (z. B. E. G. Mayer) haben auf diese Tatsache wiederholt hingewiesen.

Die Erfahrung mit vielen Kontraströntgenaufnahmen hat aber gezeigt, daß in sehr vielen Fällen das Kontrastbild ein nicht zu entbehrendes Hilfsmittel ist. Zur Kontrastfüllung der Nebenhöhlen werden hauptsächlich Jodpräparate verwendet, in Amerika das Lipiodol (vgl. auch Veitz[20]), in Deutschland das Jodipin (Uffenorde[19]), Mittermaier[8]), Barmwater[2]), Goldmann[3]), das Uroselectan (Richter[13]) und das Abrodil. Über die Vorzüge der wasserlöslichen Kontrastmittel (Broselectan und Abrodil) einerseits und der Jodöle andererseits ist viel gestritten worden. Hierauf einzugehen, liegt nicht im Rahmen meiner Arbeit. Eingebracht werden die Kontrastmittel in der Regel nach Punktion der Kieferhöhle mit Hilfe eines Röhrchens. Nur der Amerikaner Proetz[12]) und sein Schüler Allen[1]) füllen die Nebenhöhlen mit einer von Proetz besonders ausgearbeiteten Verdrängungsmethode, welche zwar die Punktion überflüssig macht, aber nicht die sichere und isolierte Füllung einer Nebenhöhle gewährleistet. In neuster Zeit hat nun Mittermaier[9]) versucht, nicht die ganze Höhle zu füllen, sondern ein Schleimhautrelief darzustellen. Er hat hierzu das Lactobaryt, ein reizloses und unschädliches Kontrastmittel, verwendet und in seiner Arbeit einige schöne Bilder gezeigt. Da an der Universitäts-Hals-Nasen-Ohren-Klinik Halle erst wenige Fälle untersucht sind, so kann im Rahmen meiner Arbeit noch kein Urteil über die Reliefffüllung abgegeben werden.

Ist nun mit Hilfe der oben beschriebenen Methoden die Diagnose Kieferhöhlenerkrankung gestellt, so versucht der Hals-Nasen-Ohrenarzt aus der Anamnese und dem Untersuchungsbefund noch Klarheit über die Ätio-

logie der Erkrankung zu gewinnen. Besteht der Verdacht, daß es sich um ein dentales Empyem handelt, so wird er selbstverständlich in der Regel einen Zahnarzt befragen, ob die Möglichkeit einer dentalen Erkrankung besteht oder nicht. Dieser kann in vielen Fällen schon nach kurzer Untersuchung sagen, daß eine Zahnerkrankung vorliegt und die Möglichkeit der Weiterleitung auf die Kieferhöhle besteht. Um aber eine Zahnerkrankung mit absoluter Sicherheit auszuschließen, bedarf es einer gründlichen, alle Methoden erschöpfenden Untersuchung. Die Untersuchung darf sich besonders bei fötiden Eiterungen nicht auf die einfache Besichtigung des Gebisses beschränken, sondern muß die Prüfung mittels Kälte, mittels des elektrischen Stromes und das Zahnröntgenbild umfassen. Besonders verdächtig sind alle verfärbten Zähne, gefüllte Zähne und solche, die unter Kronen und Brücken liegen. Nicht unwichtig ist die Kenntnis, daß ein Empyem dental bedingt sein kann, wenn die Zähne fehlen bezw. scheinbar fehlen, so werden garnicht selten Empyeme und Cysten von kranken Wurzelresten oder Granulomresten nach Ausfallen oder Extraktionen eines Zahnes ausgelöst.

Besondere Bedeutung bei der zahnärztlichen Untersuchung hat die Prüfung der Klopfempfindlichkeit. Sie ist aber gerade bei Kieferhöhlenerkrankungen nicht immer beweisend, da sich besonders bei akuten Entzündungszuständen im Kieferhöhlenbereich nicht selten Zahnschmerzen und Klopfempfindlichkeit eines oder mehrerer Zähne finden, ohne daß diese erkrankt sind. Diese Schmerzempfindlichkeit wird ausgelöst durch eine Periostitis am Alveolarfortsatz, manchmal aber auch nur durch eine Verschiebung der Schmerzprojektion, welche sich aus der Anatomie der Nervenverbindungen erklärt. (Loebell[6]), Ruppe[15]).)

Die Diagnose des Wurzelgranuloms, welche sich auf das Vorliegen chronischer periodontischer Symptome gründet, ist nur im Anfangsstadium schwer. Ein wichtiges diagnostisches Merkmal ist die Verfärbung eines in den Wurzelkanal eingelegten Wattefadens, welche beim Wechsel der Einlage festzustellen ist. Für die Erkennung größerer Granulome ist noch folgendes weniger bekannte Symptom von Wichtigkeit. Legt man den Finger auf die Gingiva über der Wurzelspitze und beklopft den Zahn palatinal mit einem Instrumentengriff, so spürt man, wenn der Alveolarfortsatz schon vom Granulomgewebe durchbrochen ist, die fortgeleitete Erschütterung am aufliegenden Finger. Die exakteste Untersuchung der Zähne ist die Nervenprüfung mit dem Schlittenapparat. Hierbei wird mit Hilfe des elektrischen Stromes festgestellt, ob der untersuchte Zahn „vital" ist oder nicht. Ist die Schmerzreaktion beim Einschalten des Apparates negativ, so kann man mit größter Wahrscheinlichkeit annehmen, daß ein Wurzelspitzengranulom vorliegt.

Als letzte Möglichkeit bleibt auch für den Zahnarzt noch die Spezialröntgenaufnahme, mit der sich periodontale Veränderungen und vor allem Granulome ausgezeichnet feststellen lassen. Es gibt aber auch hier einige Fälle, welche mit dieser Methode nicht ohne weiteres geklärt werden können und zwar manche akute Wurzelhautentzündungen. Hierzu berichtet Riha[14]), daß unter Umständen beginnende akute Wurzelhautentzündungen trotz starker klinischer Symptome im Röntgenbild noch keine Veränderungen in der Nachbarschaft des Periodontiums erkennen lassen. Er bezeichnet diesen Zustand als Röntgenlatenz und weist deshalb darauf hin, daß die Röntgenuntersuchung der Zähne und Kiefer stets mit der klinischen Untersuchung verbunden werden müsse. Sie könne nur als Vervollständigung der klinischen Untersuchung betrachtet werden und verbürge in den

weitaus meisten Fällen nur in Verbindung mit dieser eine exakte Diagnosestellung.

So kann selbstverständlich durch eine sehr exakte alle Hilfsmittel erschöpfende zahnärztliche Untersuchung sichergestellt werden, ob ein vorhandenes Kieferhöhlenempyem dentaler Genese ist oder nicht.

Es ist aber durchaus verständlich, daß der Hals-Nasen-Ohren-Arzt danach strebt, ein Mittel zu finden, um möglichst von sich aus schon zur Klärung der Frage, ob eine dentale Ursache vorliegt oder nicht, beitragen zu können.

Nach den Erfahrungen der Hals-Nasen-Ohren-Klinik, Halle kommt es doch gelegentlich vor, daß ein Dentist oder auch ein Zahnarzt, welcher einen an einer Kieferhöhleneiterung leidenden Patienten behandelt, behauptet, ohne eine Prüfung mit dem Schlittenapparat oder eine Röntgenaufnahme der Zähne gemacht zu haben, daß die früher von ihm behandelten oder noch in seiner Behandlung stehenden Zähne nicht die Ursache der vorliegenden Kieferhöhlenerkrankung seien.

An zwei Beobachtungen aus dem Material der Hallenser Hals-Nasen-Ohren-Klinik sollen die sich in solchen Fällen für die Diagnose und Therapie ergebenden Schwierigkeiten kurz erörtert werden:

1. N., Fritz, 21 Jahre.

Der Patient kommt am 26. 11. 31 in die Poliklinik und klagt über Schmerzen im Gesicht und im Kopf. Es wird eine linksseitige Kieferhöhleneiterung festgestellt und durch besondere Nachfrage ermittelt, daß der Patient zur Zeit bei einem Halleschen Zahnarzt wegen des ersten Molaren in konservativer Behandlung ist. Patient wird darauf dem Zahnarzt zugeschickt mit der Anfrage, ob der Zahn die Ursache für die Kieferhöhlenerkrankung sein könne. Diese Frage wird verneint. Da längere Zeit übelriechende Absonderung durch Spülungsbehandlung nicht geändert werden kann, erfolgt endonasale Operation vom unteren Nasengang. Auch jetzt nach längerer Spülbehandlung keine Besserung. Daraufhin wird Patient dem Zahnarzt wieder mit der Frage zugewiesen, ob die Eiterung nicht doch vom Zahn aus unterhalten werden könne, welche mit Entrüstung verneint wird. Nunmehr wird der Patient der Universitäts-Zahnklinik zugewiesen, welche den ersten Molaren extrahiert und ein großes Wurzelgranulom feststellt. Darauf erfolgt Ausheilung der Kieferhöhleneiterung.

Die übliche Röntgenaufnahme (occipito-frontal) der Hals-Nasen-Ohren-Klinik hatte nur eine gleichmäßige Verschattung der Kieferhöhle ergeben. Ein Zahnröntgenbild, welches Aufklärung hätte bringen können, war vom Zahnarzt merkwürdigerweise nicht angefertigt worden.

2. W., Friedrich, 42 Jahre.

Patient befindet sich seit längerer Zeit in Zahnbehandlung. Er kommt Mitte Mai 1934 wegen Kopfschmerzen in die Hals-Nasen-Ohren-Klinik, wo eine Kieferhöhleneiterung links festgestellt wird. Entsprechende Rückfrage bei dem auswärtigen Zahnarzt ergibt, daß die Kieferhöhleneiterung nicht dentalen Ursprungs sein soll. Da trotz Spülbehandlung keine Besserung eintritt, erfolgt Aufbohrung vom unteren Nasengang. Auch nach diesem Eingriff keine Besserung. Eine nunmehr angefertigte Spezialaufnahme zeigt im Gegensatz zu der Occiptio-frontal-Aufnahme, welche nur eine gleichmäßige Kieferhöhlenverschattung erkennen ließ, eine umschriebene Verschattung in der Alveolarbucht und eine Knochenauflösung nach der Alveole zu. Extraktion der erkrankten Zähne / 34 läßt keine Verbindung zur Kiefer-

höhle erkennen. Nach Extraktion keine Besserung. Daraufhin erfolgt Radikaloperation, bei der eine umschriebene Polypose in der Alveolarbucht und eine Nekrose des an $\frac{|}{4}$ angrenzenden Knochens festgestellt wird. Daraufhin Heilung.

Die beiden Fälle lassen erkennen, daß die rechtzeitige Feststellung der dentalen Genese auch wegen der Auswahl des therapeutischen Vorgehens für den Hals-Nasen-Ohren-Arzt von Bedeutung ist. Während die Mehrzahl der rhinogenen Kieferhöhleneiterungen durch konservative Behandlung wenigstens aber durch Spülung oder durch eine Aufbohrung im unteren Nasengang auszuheilen sind, bleibt bei einer Anzahl von dentalen Erkrankungen die Heilung auch nach erfolgter endonasaler Eröffnung aus, und zwar in den Fällen, bei denen Knochennekrose in der Alveolarbucht oder periostitische Veränderungen und Polypenbildungen bestehen. Peter[11]) hat die Entwicklung einer Erkrankung am Kieferhöhlenboden, ausgehend von einem Wurzelgranulom, in seiner Arbeit schematisch abgebildet. Aus seinen Abbildungen erkennt man, weshalb die Diagnose bei der Eröffnung der Kieferhöhle nach der Zahnextraktion u. U. nicht gelingen kann. Extrahiert man nämlich den kranken Zahn, so verschließt das polypöse Granulationsgewebe in der Alveolarbucht hermetisch die Extraktionsöffnung und verhindert den Austritt der Luft beim Durchblaseversuch.

Wegen der Bedeutung, welche die sichere Feststellung der dentalen Genese einer Kieferhöhleneiterung für den Hals-Nasen-Ohren-Arzt hat, habe ich nun die in den letzten Jahren in der Hallenser-Hals-Nasen-Ohren-Klinik behandelten dentalen Kieferhöhlenerkrankungen bezüglich der diagnostischen Möglichkeiten epikritisch durchgesehen und besonders die Frage der Brauchbarkeit der einzelnen angewendeten Schädelaufnahmen für die Erkennung der dentalen Genese überprüft.

In der Hallenser Hals-Nasen-Ohren-Klinik wurden von 1930 bis 1936 37 Kieferhöhlenerkrankungen sicherer dentaler Genese untersucht und behandelt. Bei diesen Patienten wurden verschiedene Arten von Schädelaufnahmen vorgenommen. Ich will im folgenden beschreiben, welche Schlüsse aus den einzelnen Aufnahmen gezogen werden konnten, und wie weit sich diese Annahmen mit den späteren Operationsbefunden deckten, um daraus ein Urteil über die Brauchbarkeit der verschiedenen Röntgenaufnahmen für unsere besonderen Zwecke fällen zu können.

Bei Durchsicht des Materials der Hals-Nasen-Ohrenklinik finden sich zunächst einmal 11 Oberkiefercysten, und zwar handelt es sich in allen Fällen um radikuläre Cysten. Follikuläre Cysten wurden seit 1930 nicht beobachtet. Die Cysten wurden viermal bei Patienten mit Kieferhöhleneiterung festgestellt und als die Ursache der Kieferhöhleneiterung angesprochen, viermal vom Zahnarzt festgestellt, welcher bei der Extraktion in die Cyste geraten war, zweimal gewissermaßen als Zufallsbefund bei der Röntgenuntersuchung von Patienten, welche über unklare Kopfschmerzen klagten und einmal auf der Suche nach einem Fokus. Bei den durch Röntgenuntersuchung festgestellten Fällen fand sich dann in der Spülflüssigkeit der punktierten Kieferhöhle Eiter. Es waren also 6 Oberkiefercysten mit einer Oberkieferhöhleneiterung verbunden und 5 hatten bisher nur die vordere bezw. mediale Wand der Kieferhöhle verdrängt, waren in die Kieferhöhle eingedrungen, hatten aber noch nicht zu der Infektion geführt.

Den 11 Oberkiefercysten stehen gegenüber 26 dentale Kieferhöhleneiterungen. 12 dieser Erkrankungen waren infolge von Zahnextraktionen durch Eröffnung der Oberkieferhöhle entstanden, viermal fand sich dann

später bei der Operation noch eine Wurzel in der Alveolarbucht. 14mal war die Oberkieferhöhleneiterung als Folge einer Wurzelgranulombildung entstanden. Bei dieser Fällen zeigte die spätere Operation regelmäßig eine polypöse Veränderung der Schleimhaut in der Alveolarbucht. Im letzten noch zu besprechenden Falle handelt es sich um eine Kieferhöhlenvereiterung, welche bei einem 12jährigen Jungen von einem entzündeten, noch nicht herabgetretenen Eckzahn aus entstanden war. Zur Lösung einer radikalen Cyste war es hierbei nicht gekommen. Bei Durchsicht der Röntgenfolie ergab sich folgendes:

Fall 1: D., Elsa, 24 Jahre.

Patientin wird wegen Zahnfleischeiterung in der Gegend von / 34 vom Zahnarzt eingewiesen. Dieser hatte die Pulpa [illegible] und nach der Röntgenaufnahme Verdacht auf eine Cyste geäußert.

Röntgenbild: Die occipito-frontale Aufnahme zeigt eine gleichmäßige Verschattung der Kieferhöhle, die stark gekippte Aufnahme nach E. G. Mayer und die occipito-dentale wurde nicht angefertigt.

Die occipito-frontale Aufnahme zeigt eine gleichmäßige Verschattung der Kieferhöhle.

(Bild zu Fall 1).

Die axiale Aufnahme zeigt im mittleren Abschnitt der Kieferhöhle nach dem Molargebiet zu eine ovalen-verlaufende halbkugelige Verschattung.

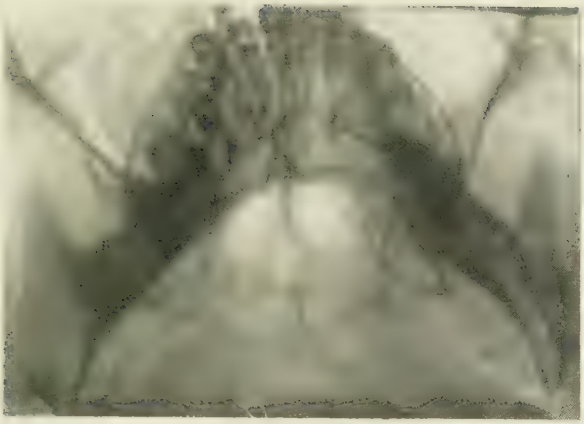

Axiale Aufnahme zeigt im mittleren Abschnitt der Kieferhöhle nach dem Molargebiet zu eine cystenverdächtige halbkugelige Verschattung.

Fall 2: P., Marta, 29 Jahre.

Überwiesen von der Universitätszahnklinik, weil seit Extraktion von 7 / eine nicht schließende Fistel am Alveolarfortsatz besteht.

Röntgenbild: Die occipito-frontale Aufnahme und die Kontrastfüllung zeigen eine große Cyste.

Anschließend Operation nach Caldwell-Luc und Entfernung einer kastaniengroßen Cyste.

Fall 3: B., Hermann, 30 Jahre.

Vom Zahnarzt wegen Verdacht auf Cyste der Hals-Nasen-Ohren-Klinik zugewiesen.

Röntgenbild: Die occipito-frontale Aufnahme ergibt keinen wesentlichen Befund, die occipito-dentale dagegen eine von dicker Wand umgebene Cyste im unteren Abschnitt der Kieferhöhle. Die außerdem noch angefertigte axiale Aufnahme läßt erkennen, daß die Cyste nach hinten zu im Molargebiet liegt.

Die vorgeschlagene Operation wird vom Patienten abgelehnt.

Fall 4: L., Hans, 36 Jahre.

Seit Extraktion von / 8 besteht Fistelbildung mit Absonderung. Mit in den Fistelkanal eingeführtem Röhrchen erfolgt Spülung, welche reichlich übelriechenden Eiter entleert.

Röntgenbild: Die occipito-frontale Aufnahme zeigt lediglich eine Verschattung der Kieferhöhle. Die typische Konfiguration einer Cyste kommt erst bei der Kontrastfüllung mit Jodipin deutlich heraus.

Taubeneigroße Cyste durch Radikaloperation nach Denker entfernt.

Fall 5: O., Heinrich, 29 Jahre.

Eingewiesen wegen Schmerzen im linken Oberkiefer. Zweiter Praemolar und erster Molar, welche beide überkront sind, zeigen Klopfempfindlichkeit. Röntgenbild: Occipito-frontale Aufnahme zeigt Kieferhöhlenverschattung.

Die Cyste wird erst durch Kontrastfüllung dargestellt.

Fall 6: F., Willi, 26 Jahre.

Seit Jahren leichte Schwellung oberhalb des rechten oberen Eckzahnes. Jetzt dort kleine Fistel mit leichter Eiterabsonderung. Zahnarzt stellte kranke Wurzel fest.

Röntgenbild: Die occipito-frontale Aufnahme zeigt ein fast pflaumengroßes, von der Alveolarbucht ausgehendes, nach oben konvexes Gebilde. Mehrere Kontrollaufnahmen und Kontrastfüllungen ergeben den für Cysten typischen Befund.

Radikaloperation der Kieferhöhle zwecks Entfernung der Cyste und Ausheilung der sekundär entstandenen Kieferhöhleneiterung.

Fall 7: W., Frieda, 28 Jahre.

Seit Überkronung von 3 / ständig Schmerzen, später Wurzelresektion am ersten Praemolaren, im Anschluß daran Fistelbildung mit übelriechender Absonderung.

Röntgenbild: Occipito-frontale Aufnahme zeigt nur Verschattung.

Die Cyste wird erst auf der Kontrastbildung nachgewiesen. Radikaloperation der Kieferhöhle, bei der sich außer der Cyste auch Eiter und Polypenbildung der Kieferhöhlenschleimhaut findet.

Fall 8: E., Erna, 17 Jahre.

Schmerzen und Schleimhautschwellung oberhalb von / 34. Bei Incision vom Munde aus Entleerung seröser Flüssigkeit. In der Zahnklinik Extraktion eines verlagerten Eckzahnes und Überweisung an die Hals-Nasen-Ohren-Klinik wegen Verdacht auf ausgedehnte Zahncyste.

Röntgenbild: Die occipito-frontale Aufnahme zeigt nur eine leichte Verschattung. Erst die Aufnahmen der mit Jodipin gefüllten Kieferhöhle zeigen eine nach dem Nasenboden zu entwickelte Cyste.

Bei Radikaloperation findet sich in der linken Kieferhöhle große Cyste. Kieferhöhlenschleimhaut o. B.

Fall 9: F., Willi, 37 Jahre.

Seit längerer Zeit ziehende Schmerzen im linken Oberkiefer. Rhinologische Untersuchung ergibt keinen Befund. Auswärts ausgeführte zahnärztliche Untersuchung ergab angeblich normalen Befund.

Röntgenbild: Die occipito-frontale Aufnahme zeigt eine halbkugelförmige Verschattung im unteren Abschnitt der Kieferhöhle. Occipito-dentale Aufnahme und Aufnahme nach Mayer wurden nicht angefertigt. Die axiale Aufnahme spricht dafür, daß die Cyste im hinteren Abschnitt im Bereich der Molarzähne sitzt. Dieser Befund wird durch Aufnahmen der kontrastgefüllten Kieferhöhle bestätigt.

Später Operation nach Denker mit Ausräumung einer großen Cyste.

Fall 10: W., Bruno, 37 Jahre.

In der Zahnklinik Extraktion 5 / wegen eines Wurzelgranuloms. Bei dieser Extraktion entleert sich gelbgelbe Flüssigkeit, mit der einge-

führten Sonde kann man mehrere Zentimeter tief vordringen. Einweisung in die Hals-Nasen-Ohren-Klinik wegen Verdachts auf große Cyste.

Röntgenbild: Occipito-frontale und occipito-dentale Aufnahme zeigen diffuse Verschattung und Kammerung der rechten Kieferhöhle — Jodipinkontrastfüllung vom mittleren Nasengang aus ergibt Füllung der äußeren und oberen Kieferhöhlenabschnitte. Es wird angenommen, daß es sich um eine sehr große Cyste handelt.

Die Operation nach Denker bestätigt diese Annahme. Es zeigt sich, daß die eigentliche Kieferhöhle fast vollkommen nach hinten und außen zusammengedrängt ist.

Fall 11: O., Otto, 37 Jahre.

Patient liegt in der Augenklinik wegen einer septischen Thrombose der Zentralvene. Er wird der Hals-Nasen-Ohren-Klinik zugeschickt mit der Frage, ob durch Untersuchung ein Fokus festgestellt werden kann. Außer einer chronischen Tonsillitis ergibt das Röntgenbild folgenden Befund:

Occipito-frontale Aufnahme (Bild 1) zeigt nach oben konvexe Verschattung der linken Kieferhöhle. Unterer Abschnitt ist nicht gut zu übersehen. Seitliche Aufnahme links aufgelegt (Bild 2) läßt keine wesentliche Veränderung erkennen.

Occipito-frontale Aufnahme zeigt nach oben konvexe Verschattung der linken Kieferhöhle.
(Fall 11 Bild 1)

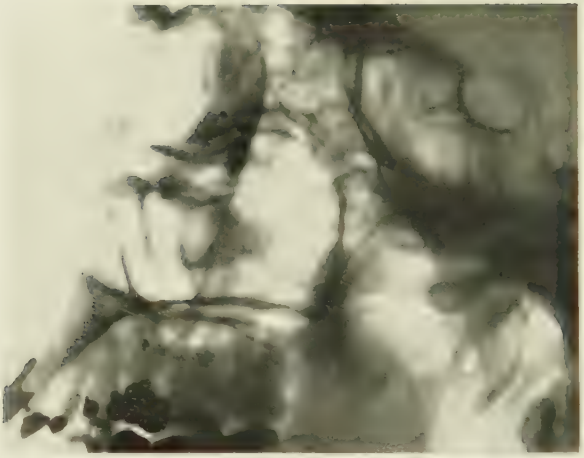

Seitliche Aufnahme links aufgelegt läßt keine wesentliche Veränderung erkennen.

Occipito-dentale Aufnahme zeigt dieselbe Verschattung wie Bild 1, läßt aber deutlich die Ausfüllung der Alveolarbucht erkennen.

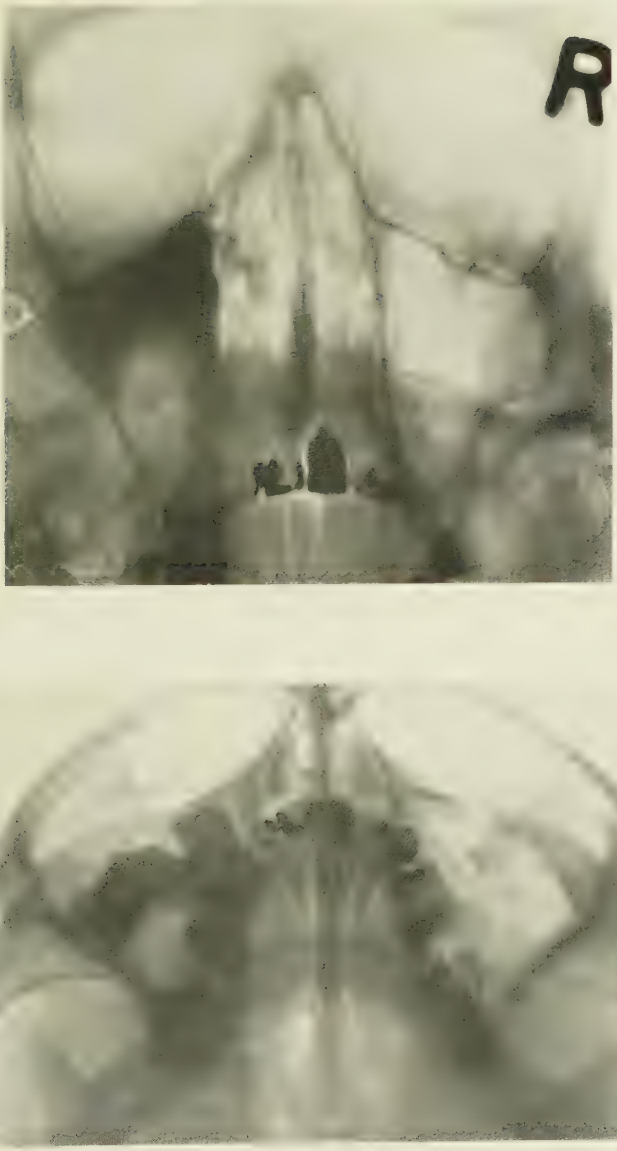

Füllung in occipito-dentaler (oben) und axialer (unten) Richtung sprechen für Cystenbildung im Molargebiet.

Da sämtliche Entzündungsherde ausgeräumt werden müssen. Radikaloperation der Kieferhöhle, welche dem Röntgenbild entsprechende Cyste ergibt.

Bei Durchsicht der 26 Fälle dentaler Kieferhöhleneiterungen kommen wir nun zu folgendem Ergebnis:

Fall 1: H., Otto, 24 Jahre.

Patient wird von der Universitätsklinik überwiesen, da bei der Extraktion von 5 / die Kieferhöhle mit eröffnet wurde.

Röntgenbild: Occipito-frontale Aufnahme zeigt gleichmäßige diffuse Verschattung der Kieferhöhle. Die Alveolarbucht kann wegen der Überdeckung durch die Pyramiden nicht beurteilt werden. Die occipito-dentale Aufnahme zeigt etwa kirschgroße an den extrahierten Zahn angrenzende Verschattung der Alveolarbucht.

Da keine wesentlichen Beschwerden eintraten, wurde von einer Punktion der Kieferhöhle abgesehen. H [illegible]

Fall 2: S., Anna, 37 Jahre.

Patientin wird vom Zahnarzt eingewiesen, da nach Zahnextraktion Verdacht auf Eröffnung der Kieferhöhle bestand.

Röntgenbild: Occipitofrontale und [illegible] Verschattung [illegible] ständige Verschattungen im unteren Abschnitt der Kieferhöhle.

Probespülung der Kieferhöhle kommt klar zurück. Heilung nach Sollux-bestrahlung.

Fall 3: H., Edith, 21 Jahre.

Patientin wird vom Zahnarzt nach Extraktion 4 wegen Verdacht auf Eröffnung der Kieferhöhle überwiesen. Leichte Schwellung der linken Wange und Pergamentknistern in der Fossa canina. Mit der Sonde gelangt man von der Alveole aus in die Kieferhöhle. Bei Spülung entleert sich schleimig-eitriges Sekret.

Röntgenbild: Occipito-frontale Aufnahme zeigt Verschattung des unteren Abschnittes der linken Kieferhöhle.

Bei Radikaloperation der Kieferhöhle findet sich Polyposis in der Alveolarbucht.

Fall 4: N., Fritz, 21 Jahre.

Patient kommt in die Poliklinik und klagt über Schmerzen im Gesicht und Kopf. Es wird eine [illegible] Kieferhöhleneiterung festgestellt und durch Nachfrage ermittelt, daß der Patient zur Zeit bei einem Hallenser Zahnarzt wegen des ersten Molaren in konservativer Behandlung steht. Die Krankengeschichte wurde bereits in der Einleitung dieser Arbeit ausführlich gebracht. Röntgenbild: Occipito-frontale Aufnahme zeigt leichte diffuse Verschattung der Kieferhöhle.

Occipito-dentale Aufnahme nicht angefertigt.

Heilung nach Aufbohrung und Zahnextraktion.

Fall 5: H., Alfred, 10 Jahre.

Eingeliefert mit heftigen Schmerzen in der linken Backe und Schwellung der Wange. Sieben Tage vorher war / 6 extrahiert. Der Zahnarzt äußert Verdacht auf Kieferhöhleneiterung infolge verschleppten Zahnwurzelabszesses.

Röntgenbild: Occipito-frontale Aufnahme zeigt diffuse Verschattung der linken Kieferhöhle und neben der Apertura piriformis noch nicht herabgerückten Eckzahn.

Die Kieferhöhlenspülung ergibt stets mißfarbiges Sekret, deshalb Radikaloperation mit Entfernung des verlagerten Eckzahnes, von dem die Erkrankung ausgegangen war. Dann Heilung.

Fall 6: K., Johanna, 20 Jahre.

Patientin kommt mit starker Eiterung aus Mund und Nase und oraler Fistel, welche seit Extraktion von 6 / besteht. Kieferhöhlenspülung vom mittleren Nasengang ergibt Eiter.

Röntgenbild: Occipito-frontale Aufnahme zeigt gleichmäßige Verschattung der Kieferhöhle und läßt dentale Genese nicht erkennen.

Occipito-dentale Aufnahme zeigt besonders starke Verschattung im unteren Abschnitt und unscharfe Knochenzeichnung.

Heilung nach Operation mit Entfernung eines Wurzelrestes.

Fall 7: T., Frieda, 33 Jahre.

Seit Monaten Zahnschmerzen. Bei Extraktion von 7 / Kommunikation mit der Kieferhöhle festgestellt. Wegen nicht ausheilender Fistel in die Hals-Nasen-Ohren-Klinik eingeliefert.

Röntgenbild: Occipito-frontale Aufnahme zeigt fleckige Verschattung der Kieferhöhle. Occipito-dentale Aufnahme und Aufnahme nach Mayer nicht angefertigt. Axiale Aufnahme läßt keine Schlüsse zu. Kontrastfüllung zeigt, daß die gesamte untere Hälfte der Kieferhöhle mit Polypen ausgefüllt ist.

Radikaloperation der Kieferhöhle ergibt Polypenbildung im Recessus alveolaris.

Fall 8: B., Erna, 24 Jahre.

Eingeliefert, da nach Zahnextraktion entstandene Kieferhöhleneiterung mit Fistelbildung nicht aufhört.

Röntgenbild: Occipito-frontale Aufnahme zeigt nur gleichmäßig Verschattung der gesamten Kieferhöhle. Occipito-dentale und axiale Aufnahme nicht angefertigt.

Radikaloperation der Kieferhöhle ergibt Ausfüllung der Alveolarbucht mit Polypen.

Fall 9: M., Johanna, 27 Jahre.

Eröffnung der Kieferhöhle bei Extraktion von 6. Zunächst Schließung der Zahnwunde durch Tamponbehandlung, dann starke Schmerzen in der Wange und Fötor aus der Nase. Einlieferung in die Hals-Nasen-Ohren-Klinik.

Röntgenbild: Occipito-frontale Aufnahme zeigt gleichmäßige Verschattung der Kieferhöhle, läßt einen Wurzelschatten nicht erkennen. Occipito-dentale Aufnahme nicht angefertigt.

Radikaloperation der Kieferhöhle ergibt Wurzel in derselben und starke Polypenbildung in den unteren Abschnitten.

Fall 10: K., Kurt, 10 Jahre.

Schmerzen in der Kieferhöhlengegend nach Extraktion von / 6. Deshalb Überweisung in die Hals-Nasen-Ohren-Klinik.

Röntgenbild: Occipito-frontale Aufnahme ergibt Verschattung der Kieferhöhle. Wurzel, welche sehr hoch in der Kieferhöhle liegt, kann diagnostiziert werden.

Wegen Kieferhöhleneiterung Radikaloperation, bei der ein Wurzelrest entfernt wird.

Fall 11: L., Willi, 22 Jahre.

Dem Patienten fiel beim Essen 5 ⌐ heraus, danach verspürte er heftige Zahnschmerzen und begab sich zum Zahnarzt, der ihm 6 ⌐ extrahierte. Am Tage nach der Extraktion trat Schwellung der rechten Wange verbunden mit heftigen Schmerzen auf. Der Zahnarzt, welcher mit der Sonde in eine tiefe Höhle gelangte, überwies Patienten mit Verdacht auf Cyste der Hals-Nasen-Ohren-Klinik. Hier wurde nach Spülung eine rechtsseitige Kieferhöhleneiterung festgestellt.

Röntgenbild: Occipito-frontale Aufnahme zeigt gleichmäßige Verschattung und läßt dentale Genese nicht erkennen. Occipito-dentale, axiale Aufnahme usw. nicht angefertigt.

Bei der Radikaloperation der Kieferhöhle findet sich im derselben eitriges Sekret. Die Schleimhaut ist zum Teil nekrotisiert.

Fall 12: K., Erich, 22 Jahre.

Nach einem Trauma beim Fußballspielen entstandene große Eiterherde in der Gegend 65432 ⌐. Wegen einer Schwellung Incision des Zahnfleisches, dabei Entleerung von Eiter und Knochensplittern. Wegen Verdachtes auf Kieferhöhleneiterung der Hals-Nasen-Ohren-Klinik zugewiesen.

Röntgenbild: Occipito-frontale Aufnahme zeigt gleichmäßige Verschattung und läßt dentale Genese nicht erkennen. Occipito-dentale, axiale Aufnahme usw. nicht angefertigt.

Festgestellte Kieferhöhleneiterung nach Spülung und Extraktion der kranken Zähne ausgeheilt.

Fall 13: R., Alfred, 35 Jahre.

Anschwellung der rechten Wange nach mehrtägigen Zahnschmerzen rechts. Vom Dentisten werden 54 ⌐ extrahiert. Danach sehr heftige Schmerzen im Bereich der Kieferhöhle. Überweisung in die Hals-Nasen-Ohren-Klinik. Bei der Kieferhöhlenspülung entleert sich ungeheuer fötid riechender Eiter.

Röntgenbild: Occipito-frontale Aufnahme zeigt gleichmäßige Verschattung und läßt dentale Genese nicht erkennen. Occipito-dentale, axiale Aufnahme usw. nicht angefertigt.

Bei der Radikaloperation findet sich reichlich übelriechender Eiter, die gesamte untere Hälfte der Kieferhöhle ist mit Polypen ausgefüllt.

Fall 14: W., Friedrich, 42 Jahre.

Nach Extraktion von 2 Backenzähnen links oben eitrige Absonderung aus der Nase, später Kieferhöhlenschmerzen. Bei Spülung entleert sich übelriechendes Sekret.

Röntgenbild:

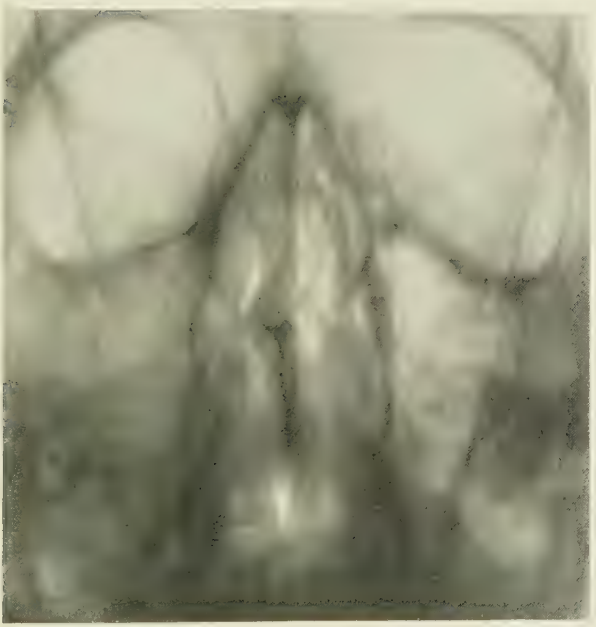

Occipito-frontale Aufnahme
zeigt gleichmäßige Verschattung der Kieferhöhle.

Da die Kieferhöhlenspülung dauernd jauchigen Eiter abgibt, zunächst Aufbohrung derselben. Auch nach dieser Behandlung in zirka 14 Tagen keine Besserung.

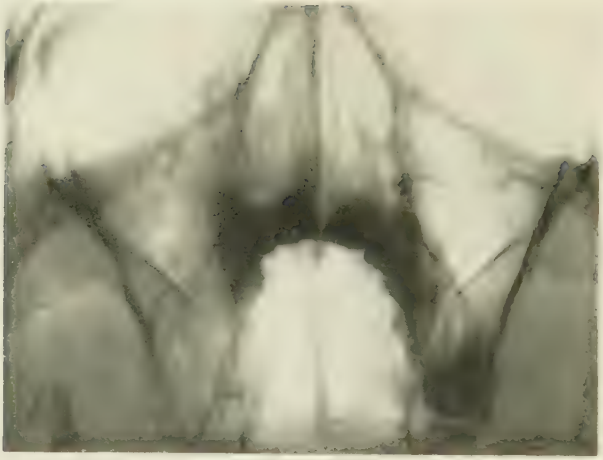

Occipito-dentale Aufnahme zeigt dichte polypenartige Verschattung der Alveolarbucht und Auflösung der Knochenkonturen.

Bei der anschließend vorgenommenen Radikaloperation findet sich ein Knochendurchbruch von der Alveole aus und Polypenbildung in der Alveolarbucht. Im Anschluß an die Radikaloperation noch Extraktion von 2 3. Danach endgültige Heilung.

Fall 15: K., Elisabeth, 49 Jahre.

Patientin kommt in die Poliklinik, da sie seit 3 -4 Monaten Kopfschmerzen hat. Durch Spülung wird eine Kieferhohleneiterung festgestellt.

Röntgenbild: Occipito-frontale Aufnahme zeigt leichte gleichmäßige Verschattung der Kieferhöhle. Occipito-dentale Aufnahme zeigt Verschattung der Alveolarbucht, obere Abschnitte frei.

Radikaloperation der Kieferhöhle. Polypen in der Alveolarbucht. Spätere zahnärztliche Untersuchung ergibt als Ausgangspunkt 5 /. Zahnbehandlung, Heilung.

Fall 16: L., Emma, 37 Jahre.

Schwellung der linken Wange und Eiterabsonderung aus der linken Nase nach Extraktion von / 7.

Röntgenbild: Occipito-frontale Aufnahme läßt dentale Genese nicht erkennen. Weitere Aufnahmen nicht angefertigt.
Operative Behandlung, Heilung.

Fall 17: A., Karl, 23 Jahre.

Eröffnung des Antrums bei Extraktion von 6 /. Überweisung in die Hals-Nasen-Ohren-Klinik. Breite Fistelverbindung von der Alveole zur rechten Kieferhöhle. Nach Ansicht des behandelnden Zahnarztes muß die Zahnwurzel ins Antrum hineingestoßen sein. Kieferhöhlenspülung kommt klar zurück.

Röntgenbild: Occipito-frontale Aufnahme zeigt leichte gleichmäßige Verschattung. Zahnwurzel kann auf der occipito-frontalen Aufnahme nicht gesehen werden. Weitere Aufnahmen nicht angefertigt.

Bei Radikaloperation der Kieferhöhle findet sich in der Alveolarbucht Wurzelrest, umgeben von schmierigen Granulationen.

Fall 18: J., Walter, 27 Jahre.

Im Anschluß an Extraktion von / 5 Schwellung der linken Wange und Eiterabfluß aus der linken Nase. Kieferhohlenspülung ergibt reichlich Eiter.

Röntgenbild: Occipitio-frontale Aufnahme zeigt leichte gleichmäßige Verschattung der Kieferhöhle und läßt dentale Genese nicht erkennen. Occipito-dentale Aufnahme nicht angefertigt. Bei der Kontrastfüllung eine deutliche Aussparung in der Alveolarbucht.

Zunächst endonasale Kieferhöhlenoperation, welche nach 14 Tagen nicht zur Heilung führte, dann Radikaloperation mit Ausräumung von Polypen aus der Alveolarbucht.

Fall 19: R., Toni, 38 Jahre.

Patientin hat seit einiger Zeit Schmerzen im rechten Kiefer und Eiterabfluß aus der rechten Nase. Bei Spülung fötide Eiterentleerung.

Röntgenbild:

Occipito-frontale Aufnahme zeigt fleckige Verschattung der Kieferhöhle.

Occipito-dentale Aufnahme zeigt dichte Verschattung der Alveolarbucht. Die Kontrastfüllung ergibt deutliche Aussparung der Alveolarbucht.

Zunächst Aufbohrung der Kieferhöhle und Extraktion von 6 /, an dessen Wurzel sich ein Granulom befand. Auch nach 3 Wochen eitrige Absonderung aus der Kieferhöhle. Die vorgeschlagene Radikaloperation wird von der Patientin abgelehnt.

Fall 20: G., Marta, 26 Jahre.

Bei Extraktion von / 5 6 brach 6 ab und die Wurzel blieb noch in der Alveole stecken. Danach Kieferhöhleneiterung links.

Röntgenbild: Occipito-frontale Aufnahme zeigt dichte Verschattung der linken Kieferhöhle und läßt Wurzelrest vermuten.

Occipito-dentale Aufnahme zeigt deutlich den Wurzelrest an der Stelle des fehlenden Zahnes.

Fall 21: B., August, 38 Jahre.

Dentales Empyem rechts mit Granulom an 5 .

Röntgenbild: Occipito-frontale Aufnahme zeigt gleichmäßige Verschattung und läßt dentale Genese nicht erkennen. Keine weiteren Aufnahmen.

Fall 22: J., Alfred, 31 Jahre.

Dentales Empyem rechts, Wurzelgranulom klinisch sichergestellt.

Röntgenbild: Occipito-frontale Aufnahme zeigt gleichmäßige Verschattung und läßt dentale Genese nicht erkennen. Weitere Aufnahmen nicht angefertigt.

Fall 23: B., Wilhelm, 26 Jahre.

Dentales Empyem links nach Zahnextraktion entstanden. Wurzel in die Kieferhöhlung gestoßen.

Röntgenbild: Occipito-frontale Aufnahme zeigt gleichmäßige Verschattung und läßt dentale Genese und Wurzel nicht erkennen. Weitere Aufnahmen nicht angefertigt.

Kieferhöhlenoperation mit Entfernung der Wurzel.

Fall 24: Qu., Gerhard, 22 Jahre.

Kieferhöhleneiterung, ausgehend von einem Granulom an der Wurzel von / 6.

Röntgenbild: Occipito-frontale Aufnahme zeigt gleichmäßige Verschattung und läßt dentale Genese nicht erkennen. Keine weiteren Aufnahmen.

Fall 25: D., Arthur, 23 Jahre.

Granulombildung an den Wurzeln von 5 6 und von dort ausgehende Kieferhöhleneiterung.

Röntgenbild: Occipito-frontale Aufnahme zeigt gleichmäßige Verschattung und läßt dentale Genese nicht erkennen. Weitere Aufnahmen nicht angefertigt.

Fall 26: G., Marie, 41 Jahre.

Kieferhöhleneiterung ausgehend im Anschluß a. Extraktion von 6 an dessen Wurzel ein Granulom war.

Röntgenbild: Occipito-frontale Aufnahme zeigt gleichmäßige Verschattung und läßt dentale Genese nicht erkennen. Weitere Aufnahmen nicht angefertigt.

Überblicken wir das vorliegende Material, so sehen wir zunächst aus dem Beispiel von Fall 11 unserer Cysten, daß die früher viel gemachte seitliche Röntgenaufnahme für die Erkennung von Kieferhöhlenerkrankungen keine Bedeutung hat. Ihr Hauptnachteil besteht in der Überschneidung beider Kieferhöhlen und Überlagerung vieler wesentlicher Konturen. Sie läßt, wie das Beispiel zeigt, als ungefüllte Aufnahme noch nicht einmal sicher eine Cyste erkennen. Aus weiteren zahlreichen Beispielen, welche das Material der Hals-Nasen-Ohren-Klinik Halle bietet, ergibt sich, daß die seitliche Aufnahme auch bei der Kontraströntgenologie nur eine sehr untergeordnete Bedeutung hat, da die Ausdehnung einer Polyposis oder einer Cystenbildung nach vorn und hinten von der axialen Aufnahme viel besser gezeigt wird.

Die am häufigsten gewählte Aufnahme ist die occipito-frontale. Wie die Erfahrung der Hals-Nasen-Ohren-Klinik Halle lehrt, kommt man bei der Diagnostik von Nebenhöhlenerkrankungen in der Regel mit dieser Aufnahme aus, da bei günstigen Bedingungen die Umrisse aller Nebenhöhlen zu sehen sind. Die Aufnahme hat außerdem den Wert, wie alle Aufnahmen in sagittaler Richtung, daß die rechte und linke Gesichtshälfte in gleicher Weise zur Darstellung gebracht werden. Sie hat auf jeden Fall am ehesten den Wert einer Übersichtsaufnahme.

Für unsere besonderen Zwecke, nämlich die Darstellung von Cysten oder Polypenbildungen in der Alveolarbucht und Erkennung der dentalen Genese einer Kieferhöhlenerkrankung, hat die occipito-frontale Aufnahme den Nachteil, daß die unteren Kieferhöhlenabschnitte durch die Pyramiden überlagert sind. Eine stark gekippte Aufnahme nach E. G. Mayer läßt zwar in den meisten Fällen die Pyramide nach unten herausprojizieren. Es ergeben sich aber bei dieser Aufnahmerichtung sehr starke Verzeichnungen, weshalb diese Aufnahme von der Hals-Nasen-Ohren-Klinik Halle nicht mehr ausgeführt wird.

Die axiale Aufnahme, welche nicht nur zur Beurteilung von Veränderungen an der Schädelbasis, sondern auch für die Diagnostik von Erkrankungen der hinteren Nebenhöhlen ein gebräuchliches Verfahren darstellt, bietet ebenfalls die Möglichkeit der Erkennung von Erkran-

kungen der Kieferhöhle. Sie gibt uns vor allem eine gute Übersicht über die Tiefenausdehnung von pathologischen Prozessen in der Kieferhöhle.

Wie uns die beschriebenen Fälle zeigen, ist diese axiale Aufnahme besonders gut geeignet, über Sitz und Ausdehnung von Cysten Aufschluß zu geben. Für die Erkennung und Lokalisation von Polypen oder Wurzelresten in der Alveolarbucht aber ist die Aufnahme nicht geeignet und ein wesentlicher Nachteil ist die unvermeidbare Durchkreuzung der Kieferhöhle von den Unterkieferästen.

Eine in der Literatur als occipito-dentale bezeichnete Schädelaufnahme nimmt eine Zwischenstellung zwischen der occipito-frontalen und der vertikal-axialen Aufnahme ein. Sie unterscheidet sich von der stark gekippten Spezialaufnahme der Kieferhöhle E. G. Mayers dadurch, daß nicht Stirn und Nase, sondern Nase und Kinn aufliegen und der Zentralstrahl durch den soweit als möglich geöffneten Mund gerichtet wird. Bei dieser Aufnahme sind die Kieferhöhlen, besonders die unteren Abschnitte, sehr gut erkennbar, aber auch die hinteren Siebbeinzellen und Keilbeinhöhlen, welche in die offene Mundhöhle hineinprojiziert werden.

Wie die Durchsicht des vorliegenden Materials zeigt, gelang es mit Hilfe der occipito-dentalen Aufnahme in vielen Fällen, Veränderungen in der Alveolarbucht der Kieferhöhle sowie in der Kieferhöhle gelegene Wurzelreste und damit die dentale Genese der Kieferhöhlenerkrankung darzustellen, wenn die occipito-frontale Aufnahme Rückschlüsse in dieser Beziehung nicht hatte ziehen lassen.

Die stereoskopische Aufnahme wurde nur in wenigen Fällen ausgeführt; besondere Vorteile ergaben sich nicht. Auf jeden Fall ist die Stereoskopie der Röntgenuntersuchung in mehreren Aufnahmerichtungen keinesfalls überlegen. Berücksichtigt man noch, daß etwa 10 % aller Menschen nicht imstande sind, mit Hilfe eines Stereo-Binokels oder eines anderen Aufnahmegerätes stereoskopisch zu sehen, und daß sich die Stereoaufnahme niemals einer größeren Versammlung (im Vortrag oder Kolleg) gleichzeitig demonstrieren läßt, so kann man sagen, daß das Stereoverfahren nicht mehr als einen Liebhaberwert hat.

Ein weiteres Mittel zur Darstellung und Erkennung besonderer Veränderungen in den Nebenhöhlen ist die Füllung mit schattengebenden Kontrastmitteln. Wie die Durchsicht meiner Fälle lehrt, eignet sich die Kontrastfüllung besonders gut für die Darstellung von Cysten, besonders für die genaue Festlegung ihrer Ausdehnung. Es wird deshalb in der Hallenser Hals-Nasen-Ohren-Klinik bei Verdacht auf Cystenbildung auf das Kontraströntgenverfahren niemals verzichtet. Durch die Kontrastfüllung läßt sich selbstverständlich auch eine Ausfüllung der Alveolarbucht mit entzündlicher, verdickter oder polypös veränderter Schleimhaut sehr gut darstellen. Der praktische Wert der Aufnahmen mit Kontrastmitteln ist deshalb gerade für die besonderen Zwecke der Erkennung dentaler Erkrankungen von nicht geringer Bedeutung.

Zusammenfassung.

Für die Röntgendiagnostik von Nebenhöhlenerkrankungen, einschließlich der Kieferhohlen ist die occipito-frontale Aufnahme als Universalaufnahme sehr wohl geeignet. Sie hat allerdings den Nachteil, daß durch den Pyramidenschatten der untere Abschnitt der Kieferhöhle überlagert wird und daher feinere Veränderungen in der Alveolarfortsatz nicht mit Sicherheit erkannt werden können. Für diese besonderen Bedingungen eignet sich in hervorragendem Maße die occipito-dentale Aufnahme. Es empfiehlt sich also, um unnötige Kosten zu vermeiden, bei Verdacht auf dentale Kieferhohlenerkrankungen immer diese Aufnahmerichtung auszuwählen. Für die Darstellung von Cysten, besonders für die genaue Feststellung der Grenzen dieser Gebilde, ist die Kontrastfüllung des Kieferhöhlenrestes oder der Cyste und die Röntgenaufnahme in mehreren Richtungen allerdings unerläßlich.

Am Schlusse meiner Arbeit komme ich der angenehmen Pflicht nach, Herrn Oberarzt Dr. Koch für die Überlassung des Themas und für die Anregungen und die gütige Unterstützung bei der Verfassung der Arbeit bestens zu danken.

Literaturverzeichnis.

1. Allen, K. D.: Zur Technik der Röntgenaufnahme nach der Methode von Proetz. Ztrbl. für Hals-Nasen-Ohrenheilkunde. Bd. 13, S. 824. 1928.
2. Barmwater, K.: Röntgenuntersuchungen der Kieferhöhle nach Injektion mit Kontraststoff. Hals-Nasen-Ohren-Arzt. Bd. 27, I. Teil, Heft 1. S. 5 — 18. 1936.
3. Goldmann, R.: Demonstration zur Röntgendiagnose von Kieferhöhlenerkrankungen. Ztschr. für Laryn. Bd. 19, S. 44—49, 1929.
4. Langenbeck, B.: Eine einfache Methode zur Herstellung stereoskopischer Röntgenbilder. Ztschr. für H.-N.-Ohrenheilkde. Bd. 26, S. 399—417. 1930.
5. Lilienfeld: Anordnung der normalisierten Röntgenaufnahme. Bearbeitet von E. G. Mayer, Wien 1932.
6. Loebell, H.: Die Hals-Nasen-Ohrenheilkunde mit Auswahl und besonderer Berücksichtigung der Grenzgebiete für Studierende der Zahnheilkunde und Zahnärzte. Verlag Kapitsch, Leipzig 1930.
7. Mayer, E. G.: Kritische Betrachtungen zur röntgenologischen Untersuchungstechnik der Nasennebenhöhlen. Mon. Schrift für Ohrenheilkunde, Jahrg. 61, H. 5—6, S. 626—636, 1927.
8. Mittermaier, R.: Die Krankheiten der Nasennebenhöhlen und des Ohres im Röntgenbild. Thieme Verlag, Leipzig 1934.
9. Mittermaier, R.: Zur Reliefdarstellung polypös entarteter Schleimhaut der Nebenhöhle. Der Hals-Nasen-Ohrenarzt, I. Teil, Bd. 27, H. 1, S. 2—4, 1936.
10. Möhlmann: Röntgenuntersuchung der Nasennebenhöhlen. Röntg. Praxis Bd. 1, S. 193—214, 1929.
11. Peter: Über die Polypose der Kieferhöhlenschleimhaut. Erlangen 1928.
12. Proetz, A. W.: Irrtumsquellen bei der Röntgenuntersuchung der Nebenhöhlen mittels flüssiger Kontrastmedien. Ztrbl. für Hals-Nasen-Ohren-Heilkunde, Bd. 13, S. 329, 1928.
13. Richter, H.: Beitrag zur Röntgenographie der Kieferhöhle, gleichzeitig Bericht über Uroselektan als Kontrastmittel. Ztschr. für H.-N.-Ohrenheilkunde Bd. 26, 2. H. S. 181, 1930.

14. Riha, G.: Wert und Grenzen der Röntgendiagnostik bei Zahn- und Kieferkrankheiten. Ztschr. für Stomatologie, Jahrg. 26, Heft 3, S. 258, 1928.

15. Ruppe: Cystes Paradentaires. Réunion D' Enseignement Oto-Laryngologique. 19. Mars 1933.

16. Sonnenkalb: Röntgendiagnostik des Nasen- u. Ohrenarztes. Jena 1914..

17. Spielberg, W.: Die Antroskopie der Kieferhöhle. Ztrbl. für H.-N.-Ohrenheilkunde. Bd. 2, S. 375, 1922.

18. Spielberg, W.: Zwei neue Instrumente zum Punktieren und Ableuchten des Antrum Highmori. Ztrbl. für H.-N.- Ohrenheilkunde, Bd. 6, S. 331, 1924.

19. Uffenorde, W.: Nachträge zur Klinik der serösen Nebenhöhlenentzündung. Der Hals-Nasen-Ohrenarzt, I. Teil, Bd. 27, Heft 2, S. 241—258, 1928.

20. Veits, C. Zur Diagnose der Highmoritis ödematosa. Mon. Schrift für Ohrenheilkunde Jahrg. 61, S. 1244—1251, 1927.

21. Watson-Williams: Der diagnostische Wert der Durchleuchtung der Kieferhöhle. Ztschr. für H.-N., Ohrenheilkunde, Bd. 1, S. 263, 1921.

Lebenslauf.

Ich, Wolfgang Knoth, wurde am 25. Januar 1912 als Sohn des Studienrats Willi Knoth zu Eilenburg geboren. Im Jahre 1918 besuchte ich die Seminarschule, dann die Mittelschule und kam 1923 auf das Reformrealgymnasium zu Eilenburg. Von 1928 an besuchte ich die Oberrealschule zu Quedlinburg, wo ich 1932 das Abitur bestand. Ich war von 1932 an 4 Semester an der Universität in Kiel immatrikuliert. Hier bestand ich 1933 das Physikum. Nach einem klinischen Semester ging ich auf die Universität Halle. Im November 1935 legte ich an dieser Universität mein Staatsexamen ab.